Aus der Hautklinik der Universität Göttingen.

Ein Beitrag zur Frage der Epidermolysis bullosa.

Inaugural-Dissertation

verfaßt und zur

Erlangung der medizinischen Doktorwürde

der

Hohen Medizinischen Fakultät

der

Georg August-Universität zu Göttingen

vorgelegt von

Werner Gent

aus Osnabrück

1938

Buchdruckerei Richard Mayr, Würzburg.

Gedruckt mit Genehmigung der Medizinischen Fakultät
der Universität Göttingen

Dekan: Prof. Dr. B. Mueller
Berichterstatter: Prof. Dr. Riecke
Mitberichterstatter: Prof. Dr. Krantz

Mündliche Prüfung: 28. V. 37

Meinen Eltern
in Dankbarkeit gewidmet!

Digitized by the Internet Archive
in 2026

https://archive.org/details/IA40154024_0422

Im großen Handbuch der Haut- und Geschlechtskrankheiten (7. Band, 2. Teil) ist von E. Riecke das gesamte umfangreiche Material über die Epidermolysis bullosa zusammengetragen worden. Meines Wissens besteht nach dieser Arbeit keine größere Zusammenstellung mehr in der Literatur. An Hand eines Falles von Epidermolysis bullosa, der wegen seiner Begutachtung am 8. 1. 35 in die Göttinger Universitäts-Klinik für Haut- und Geschlechtskrankheiten kam, erscheint auch die Veröffentlichung dieses Falles aus ganz bestimmten, nachher zu erörternden Gründen nicht ganz unangebracht. Ehe wir an das klinische Bild des vorliegenden Falles herangehen, bliebe noch einiges zu sagen über die Epidermolysis bullosa überhaupt.

Das Krankheitsbild der Epidermolysis bullosa ist gekennzeichnet durch Blasenbildungen auf mechanischen Druck hin. Dabei ist das Vorhandensein der Symptomentrias: mechanische Blasenentstehung, Heredität und ungesörtes Allgemeinbefinden von diagnostischer Bedeutung (Riecke). Zwei Arten von Epidermolysis bullosa gibt es zu unterscheiden.

1. Die Bullosis mechanica simplex (Ep. b. h. s.), mit oberflächlicher Blasenbildung, welche heilt, ohne Spuren zu hinterlassen und nur auf der Haut vorkommt.

2. Die Bullosis mechanica dystrophica, mit tieferer Blasenbildung (epidermolytische Blase), welche unter Erscheinung einer Atrophie der Haut mit Milien in den atrophischen Bezirken heilt, und wobei man auch Atrophien der Nägel (Onychodystrophien) findet. Diese Form kommt auch an der Mundschleimhaut vor (Siemens: Veröffentlichung von Zoon und Penning). Außer diesen Unterschieden zeigen die beiden Typen noch eine Differenz im Vererbungsmodus. Dabei folgt die Epidermolysis bullosa simplex rein dominanter, die Epidermolysis bullosa hereditaria dystrophica rein recessiver Vererbung (ebenda). So sind beide Formen zwar klinisch verwandte, ätiologisch aber wesensverschiedene Krankheiten (Siemens).

Ehe wir auf obige Ausführungen über das Wesen der beiden Krankheiten näher eingehen, wollen wir unseren vorliegenden Fall dartun.

Fall.

N. Fritz, 48 Jahre. Früher Kutscher. Heute lebend in Burgdorf (Hannover).

Anamnese: Die Großeltern väterlicher-, sowie mütterlicherseits sind angeblich gesund gewesen. 5—6 gesunde Kinder.

Vater: hat 5 gesunde Geschwister: er selbst ist angeblich gesund: Gestorben am 15. November 1934 mit 74 Jahren an Schlaganfall. Nie ernstlich krank gewesen. Eine Schwester des Vaters ist mit 60 Jahren an einem Hüftleiden gestorben, welches ihr das Gehen unmöglich machte.

Mutter: lebt noch; ist 73 Jahre alt; nie krank gewesen. Von ihr leben noch ein Bruder und eine Schwester. Ein anderer Bruder ist an unbekannter Krankheit gestorben. Die Ehefrau des Mannes ist gesund und hat gesunde Vorfahren. Aus dieser Ehe sind 10 Kinder entsprossen.

1. ♀: gestorben an Unterleibsleiden mit 44 Jahren. Hatte Epidermolysis bullosa.
2. ♂: gestorben nach der Geburt. Behaftet mit Epidermolysis bullosa.
3. ♂: Patient selbst. Seit dem 3 Tage nach der Geburt Epidermolysis bullosa.
4. ♀: mit 33 Jahren gestorben an Venenentzündung.
5. ♀: hat in Hamburg ein uneheliches Kind zur Welt gebracht, welches mit 11 Jahren an Krämpfen gestorben ist. Nach der Verheiratung keine Kinder mehr. Sie selbst ist hautgesund.
6. ♀: in Altenburg (Thüringen) lebend; sie selbst angeblich hautgesund. Alle 5—6 Kinder sind bald nach der Geburt gestorben.
7. ♂: gesund, im Kriege 1917 gefallen.
8. ♀: gesund, hat 2 gesunde Kinder.
9. ♀: gesund, an Unterleibsleiden gestorben.
10. ♂: gesund. Unverheiratet.

Nachkommen des Kranken:

Der Patient ist seit 1913 verheiratet. Seine Frau lebt und ist gesund (früher operiert an Gebärmuttervorfall). Aus der Ehe stammen 6 Kinder.

1. ♀: mit 2 Jahren an Krämpfen gestorben. Zangengeburt. Nicht hautkrank.
2. ♀: 19 Jahre, gesund.
3. ♀: 18 Jahre, Hüftgelenksluxation.
4. ♀: 17 Jahre, hautgesund.
5. ♂: 13 Jahre, hautgesund.
6. ♀: 4 Jahre, hautgesund.

Der Patient selbst ist außer seiner Hautkrankheit nie ernstlich krank gewesen. Es bestehen Schluckbeschwerden, die ihn nur erbsengroße Stücke schlucken lassen, da die Zunge adhärent ist. Seit 5 oder 6 Jahren trägt der Patient eine Oberkieferprothese. In der Schule mittlere Begabung; er ist immer versetzt worden. Nach der Schulentlassung war er Reitbursche in Altenburg; danach in Burgdorf. Seit 1919 Gelegenheitsarbeiter. Invalidität angemeldet im Juli 1933. Rente bezogen bis 1. Februar 1934.

Status: Mittelgroßer Patient (1,62 m), in mittlerem Kräfte- und Ernährungszustand. Gewicht 58 kg. Haut und sichtbare Schleimhäute wenig durchblutet.

Kopf: Keine Klopf- und Druckschmerzhaftigkeit. Keine Druckpunkte.

Hals: Äußerlich o. B. keine Struma.

Thorax: Knöcherner Brustkorb normal bei tiefster In- und Expiration, die ausreichend und gleichmäßig ist. Beiderseitige gute Ausdehnbarkeit.

Lungen: Grenzen an normaler Stelle. Gut verschieblich. Leises vesikuläres Atmen. Geräusche nicht vorhanden. Herzfigur normal. Aktion regelmäßig. Töne leise, aber rein. Puls: 68/Min. Puls in den Ellenbeugen. Blutdruck: 80/115.

Abdomen: Überall weich und gut eindrückbar. Keine pathologischen Resistenzen. Extremitäten: o. B.

Augen: Pupillen reagieren normal auf Licht und Konvergenz. Rechte Pupille etwas weiter als linke. Leichte Protrusio bulbi beiderseits.

Nervensystem o. B.

Blutbefund:

Eosinophile:	2%	Leucocyten:	7200
Stabkernige:	7%	Erythrocyten:	5,4 Mill.
Segmentkernige:	57%	Senkung:	19 mm
Lymphocyten:	32%	Hämoglobin:	83%
Monocyten:	2%		

Leichte Erhöhung der Leucocyten. Vermehrung der Lymphocyten.

Urin: Kein Eiweiß; Zucker negativ. Im Sediment sind keine krankhaften Bestandteile festzustellen.

Hautbefund:

8. 1. 1935. Etwas verstärkter roter Dermographismus. Auf dem linken Kopfanteil sieht man eine dunkelblaue, hanfkorngroße Vorwölbung, die sich sehr hart anfühlt und als Fremdkörper-comedo angesprochen werden muß. Auf der rechten Schulter sieht man in dem Dreieck oberhalb des Sternums, bis zur Höhe der Schulter leicht atrophische Haut, an der die Hautfaltenzeichnung vollkommen geschwunden ist. Die Farbe ist weißlich mit Einsprengungen hellbräunlicher Pigmentation und fleckförmigen Blutungen, keine frisch entzündlichen Erscheinungen. Die Haut fühlt sich zigarettenpapierdünn an. An der linken Schulter sind die Erscheinungen etwas ausgeprägter. Man findet auch hier Atrophie und Hyperpigmentationen und außerdem stärkere fleckförmige Rötungen mit einem Einschlag ins Bläuliche. Außerdem finden sich zwei linsengroße, ziemlich scharf begrenzte Herde (Naevi) von bräunlicher Farbe.

Rechte Hand: Finger in Beugestellung. Die Hohlhand insgesamt ist stärker vertieft. Die aktive Streckung der Finger gelingt nur bis über einen Winkel von 90°. Die aktive Beugung gelingt bis zum vollkommenen Faustschluß. Die passive Streckung gelingt nur etwas mehr am Zeigefinger, während sich bei den übrigen Fingern die Haut der Hohlhand stark anspannt. Daumen normal beweglich und gerade. Die dritten bis fünften Finger sind seitlich verschmälert. Die Haut ist verdickt und längsgefurcht. Man sieht an ihnen Reste von geplatzten Blasen und leichte Krustenbildung, sowie Abschil-

ferungen der Haut. Die Haut der Zwischenfingerräume ist über dem Grundglied der Finger ebenfalls befallen und findet sich an der radialen Seite des Mittelfingers eine bohnengroße, schlaffe Blase mit bläulich verfärbtem Inhalt. Die Erscheinungen dehnen sich auf die Hohlhand aus und nehmen diese etwa bis zur Mitte ein. Die Haut ist hier derb und mit der Unterlage festverwachsen. Auch an dieser Stelle sieht man Reste von Blasen und Abschilferungen. Der Farbton geht ins Rötlich-bläuliche über. Die groben Hautlinien sind noch angedeutet.

Linke Hand: Die Erscheinungen sind hier geringer. Die Beugung der Finger ist nicht so stark, doch ist die passive Streckung nur am Zeigefinger und Daumen möglich. Bei den übrigen Fingern stellt sich beim passiven Streckversuch eine bis in die Hohlhand reichende schmale Leiste ein. Befallen sind die Finger der Beugeseite und an den Seitenkanten, im Bereich der Schwimmhaut und dem Grundglied. Es finden sich hier Reste von Blasen, sowie Blutkrustenauflagerungen. In der Hohlhand befinden sich mehrere bis linsengroße Blasen, die blutigen Inhalt zeigen und außerdem die Resterscheinungen solcher Blasen. Die Nägel sämtlicher Finger sind sehr kurz. Am linken Kleinfinger befindet sich kein Nagel (angeborener Mangel?).

An der rechten Bauchseite findet sich ein Herd, der handbreit vom Nabel bis in die Gegend der mittleren Axillarlinie reicht. Obere Begrenzung ist der Rippenbogen; nach unten erstreckt er sich bis zum Leistenband. Die Haut zeigt hier stärkere Fältelung mit fleckförmigen Rötungen (Atrophie) von unscharfer und unregelmäßiger Begrenzung. An einigen Stellen sieht man dichtere Krustenauflagerungen und Borkenbildungen. Es findet sich an der seitlichen Begrenzungslinie eine linsengroße blutig verfärbte Blase.

Oberhalb des rechten Leistenbandes finden sich 10 cm lange und 6 cm breite Hautstellen, die fast diffus hellbläulichen Farbton zeigen und unregelmäßig verteilte dunkle, blaue, linsengroße Punktbildungen, die nach dem Reiben rötlichen Farbton annehmen und als Anfangsstadium der Blasenbildung angesprochen werden müssen. In der Gegend der Schamhaare finden sich einige hanfkorngroße blaue Blasen. Die genito-crurale Falte ist entzündlich gerötet und näßt leicht. Es finden sich flache Erosionen. Die linke Inguinal-

gegend ist weniger stark befallen; doch ist auch hier ein Herd angedeutet, der etwa 5—6 cm vom oberen Darmbeinkamm zum Genitale herabreicht. Die Haut ist auch hier stark verdünnt und gefältelt und zeigt einen leicht bräunlichen Farbton. Außerdem finden sich auch hier punktförmige Rötungen mit leichter bläulicher Farbtonbeimischung. Am Rand auch einige bis linsengroße mit Blut gefüllte Blasen.

Dreifingerbreit unterhalb der Schulterblätter beginnt in der Mittellinie ein Herd, der sich abwärts verbreitert und an seiner breitesten Stelle etwa 15 cm breit und 32 cm lang ist. Nach den Afterfalten zu verjüngt sich der Herd wieder und endet am Beginn derselben. Der Herd ist ziemlich scharf gegen die gesunde Haut zu abgegrenzt und zeigt am Rande bläulich-rötlichen Farbton, der sich im unteren Anteil über den ganzen Herd erstreckt. Hier finden sich ferner noch stärker bläulich gefärbte, unregelmäßig gestaltete, aber sehr scharf abzugrenzende Fleckbildungen, die auf Druck verschwinden. Die Haut an diesen Stellen ist glatt und dünn. Außerdem finden sich hier mehrere große Herde, die Krusten von gelblicher, teils mit Blut untermischter Farbe tragen und andeuten, daß diese Stellen einmal genäßt haben. Im oberen Anteil des Herdes finden sich Resterscheinungen von großen Blasenbildungen. Man sieht noch die dünne Blasendecke auf dem zu Tage liegenden stark geröteten Corium liegen und kann sie abheben. Noch intakte Blasen finden sich nicht.

Mundhöhle: Gebiß: Am Unterkiefer finden sich noch 3 Vorderzähne und die beiden letzten Backenzähne. Im Oberkiefer findet sich kein Zahn mehr. Es besteht starker Schwund des Zahnfleisches und Paradentose. Oberkieferprothese seit 1926. Im oberen Anteil des Oberkiefers findet sich eine runde, sehr tiefe Druckstelle, von der Prothese herrührend. Außerdem finden sich unregelmäßig gestaltete stärkere Rötungen über den ganzen Oberkiefer verteilt. Die Zunge ist leicht verdickt und an der Unterlage festgewachsen. Es ist dem Patienten unmöglich, sie etwa 2 cm vor die Zahnreihe vorzustrecken. Die Oberfläche der Innenfläche ist sehr glatt und ohne Zeichnung. Sie ist leicht weißlich belegt. Im vorderen Anteil sieht man leichte Unregelmäßigkeiten und strangförmig vertiefte Strangbildungen, die stärkeren roten Farbton auf-

weisen. Die Apex linguae zeigt an beiden Seiten gelblich weiße Herde, die mit hellroten Strichen durchsetzt sind. Die Mundschleimhaut zeigt reichliche Narbenbildung, besonders im oberen Anteil der Mundhöhle. Gaumenbögen und Uvula normal.

Die Wirbelsäule erscheint durch das leichte Herabhängen der Schulter etwas nach rechts verbogen. Nach dem Auskorrigieren findet sich keine Verbiegung mehr.

Kratzreibeversuch an der Rückenhaut:

Zunächst Rötung. Nach 3 Minuten einige Epithelläsionen und punktförmige Blutaustritte. Er wird 5 Minuten durchgeführt. 10 Minuten nach dem Aufhören des Reibeversuches ist die Haut wieder blaß. Man sieht einige kleinste Punktationen.

Patient klagt über Stuhlträgheit und Haemorrhoiden. Bei geringer mechanischer Beanspruchung durch Stoß, bei Druck treten Blasen auf. Beim Aufgehen der Blasen bemerkt er Schmerzen und Schwächegefühl.

Im Sommer, glaubt der Patient, treten die Blasen gehäufter auf; im Winter weniger schlimm. Beim Genuß saurer Speisen treten ebenfalls Blasen in der Mundhöhle auf. Noch nie hat der Patient eine Blasenbildung an der Oberseite der Hände und Arme auftreten sehen; auch niemals an den unteren Extremitäten.

An der genito-crural-Falte treten klein-kirschgroße Blasen von Zeit zu Zeit auf, die eine gelblich trübe Flüssigkeit entleeren. Sie platzen von selbst. Vor 15 Jahren hatte der Patient auch in der Achselhöhle kleinhandtellergroße Blasen. Seit ihrer Abheilung bis heute kein neues Auftreten mehr.

15. 1. 1935: Der Herd über dem Kreuzbein zeigt in seinem oberen Teil Substanzverlust. Dieser wird mit Borsalbenverbänden bedeckt. Ein nochmaliger, 5 Minuten dauernder, Kratzreibeversuch in der Nähe des Kreuzbeinherdes ergibt wie der erste Versuch keinerlei später auftretende Veränderungen. Am unteren Teil des Kreuzbeinherdes hat sich eine pflaumengroße Blase gebildet, die schlaff mit klarer, leicht gelblich durchschimmernder Flüssigkeit erfüllt ist. Klopfversuch in der Nähe des Kreuzbeinherdes ergibt keinerlei Veränderung.

19. 1. 1935: Patient wird heute entlassen. Keinerlei Veränderungen an den Stellen der mechanischen Beeinflussung festzustellen. Die Blase hat sich entleert und die Blasendecke liegt der Unterlage fest an. Die Wunde zeigt gute Granulationen.

Vorliegenden Befund konnten wir im Jahre 1935 erheben. Da uns der Vollständigkeit wegen daran gelegen war, den Patienten vor dieser Veröffentlichung noch einmal anzusehen, so haben wir uns entschlossen, ihn nachzuuntersuchen (21. 3. 1936). Dabei konnten wir die frühere Anamnese vervollständigen.

Schon seit dem dritten Tage nach der Geburt sind bei dem Patienten die Blasen aufgetreten und dieser Zustand hat sich sein ganzes Leben hindurch erhalten. Da der Patient in jüngeren Jahren als Reitbursche beschäftigt war, so mußte er bei den häufigen Stürzen oft täglich zweimal die Wäsche wechseln, da sein ganzer Rücken eine große Blase bildete und er stark blutete. Auch heute noch bilden sich bei ihm bis faustgroße Blasen. Diese bleiben 8—14 Tage bestehen, treten auch an Stellen früherer Blasenbildung wieder auf, platzen, wobei sich eine gelblich getrübte Flüssigkeit entleert, und heilen langsam unter Narbenbiidung aus. Beim Entstehen der Blasen tritt Brennen und Jucken auf. Im Sommer ist eine deutliche Verschlimmerung des Leidens festzustellen und besonders an Stellen, die stark schwitzen, ist eine Blasenbildung festzustellen (neben solchen, die natürlichem Druck ausgesetzt sind).

Die Erscheinungen an der Mundschleimhaut sind die gleichen geblieben. Nur ganz zerkleinerte Bissen kann der Patient schlucken. Bei etwas größeren und härteren Speisen hat er schon oft Blasenbildungen auf der Zunge und Blutungen im Rachen bemerkt. Ein entsprechender Befund konnte augenblicklich nicht erhoben werden. Zur Stuhlregelung gebraucht der Patient wegen chronischer Obstipationen schon lange Früchtewürfel, die seiner Meinung nach einen guten Erfolg haben; Blutungen aus dem Rectum sind nie beobachtet worden. Von Rachitis weiß der Patient nichts. Knochenatrophie und häufige Panaritien an den Fingern bestehen nicht. Die Nägel sämtlicher Zehen fehlen, ohne daß an ihnen jemals Blasenentstehung bemerkt worden wäre. Von Blasenbildungen an den Knöcheln der Innenseite der Füße weiß der Patient nur aus

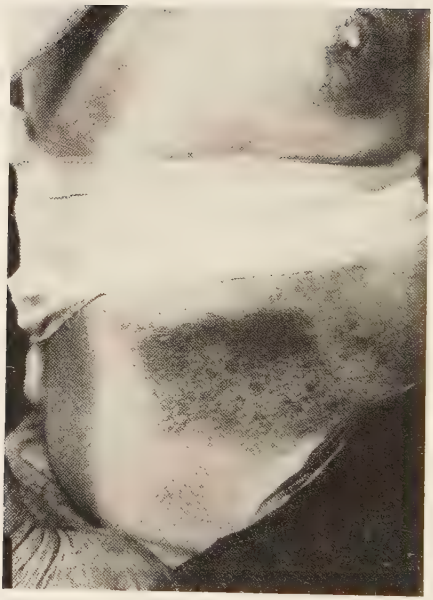

Bild 1

seiner Jugend zu berichten. Wegen Arbeitsnachfrage wurde der Patient in früheren Jahren von einem Hautarzt untersucht. Dabei wurden auch Blasenbildungen am Genitale festgestellt. Behandlung auf Go. In Verkennung der Sachlage wurde die Arbeitsvermittlung damals abgelehnt. Heute sind keinerlei Erscheinungen am Genitale mehr erkennbar.

Um den augenblicklichen Befund klarzulegen, wurden die Hautveränderungen unseres Patienten im Bild festgehalten. Das vorliegende Bild zeigt einen bläulich verfärbten Herd mit einigen roten Krustenauflagerungen und blauen, linsengroßen Punktbildungen. Narbige Veränderungen in der Gegend des rechten Trochanter, der in der Richtung der Axillarlinie oberhalb des Leistenbandes herabreicht. Von augenblicklicher Blasenbildung ist nichts zu bemerken. Nach Angaben des Patienten schmerzt dieser Herd sehr, wenn er gezwungen ist, mit der Schaufel zu arbeiten und gelegentlich sich daran stößt. Im Sommer treten auch hier größere Blasen auf, die Faustgröße annehmen. Die Haut ist in diesem Bereich atrophisch und zigarettenpapierdünn. Die Hautzeichnung ist nahezu verschwunden. Dieser Herd war früher einmal vereitert. (siehe Bild 1.)

Den größten Krankheitsherd zeigt unser Patient im Bereich des Rückens. Diese Erscheinung konnten wir schon im vorigen Jahr beobachten, und im Verlauf des vergangenen Jahres hat dieser Herd keinerlei Tendenz zur Abheilung gezeigt. Jeden Tag muß ihn der Patient zweimal frisch verbinden. Wir sehen einen Herd, der handbreit unter den Schulterblättern beginnt, sich nach beiden Seiten verbreitert und sich etwas nach der Afterfalte hin verjüngt. In seinem oberen Bereich zeigt er bläulich rötlichen Farbton mit scharfer Begrenzung gegen die gesunde Haut hin; kleine Bläschen sind zu beobachten. An dem Übergang zu größeren Blasen konnten wir dicke Eiterauflagerungen auf dem Gewebe bemerken. Wir mußten den Verband, der fest mit dem Herd verbacken war, losreißen. Dabei eröffneten wir eine etwa faustgroße Blase, die gelblich getrübten Inhalt entleerte. Aus dem darunter liegenden Gewebe trat sofort eine heftige Blutung auf. Die Reste der Blasen sind im unteren Abschnitt des Bildes noch erkennbar; dabei erstreckte sich die Blase noch weiter nach links. Die krankhaften Stellen rechts oberhalb der eröffneten Blasen waren vor drei Tagen entstanden, und zwar beim

Verbandwechsel eröffnet. Sie zeigen in ihrem Grunde frische Granulationen, bluten noch heftig. Über dem rechten Glutaeus ist der Beginn einer neuen Blase deutlich erkennbar. So weit der vorliegende Befund. Nach Angaben unseres Patienten ist der augenblickliche Herd in seiner Ausdehnung noch klein. Im Sommer, bei warmem Wetter, verbreitert sich der Herd nach beiden Seiten und nimmt an Ausdehnung nach oben, bis unter die Schulterblätter, erheblich zu (siehe Bild 2).

Die Erscheinungen unseres Patienten haben sich im Vergleich zum Vorjahre nicht wesentlich verändert; siehe dortigen Bericht. Doch die Beschwerden sind infolge der heute wieder aufgenommenen Arbeit stärker geworden. So kann sich der Patient am Abend, bei der Rückkehr von seiner Arbeit, kaum seine Hände reinigen, da sie stark geschwollen sind und heftig schmerzen. Besonders die Innenkanten der einzelnen Finger sind empfindlich und im Bereich der Schwimmhäute sind die Hautpartien entzündlich gerötet. Die Erscheinungen der Mundschleimhaut sind dieselben geblieben. Dabei hält die 1926 angemessene Prothese nur schlecht. Die Sprache ist undeutlich, leicht näselnd (siehe Bild 3).

Es kann wohl keinem Zweifel unterliegen, daß das geschilderte Krankheitsbild in die Reihe der Epidermolysis-Fälle mit dystrophischen Veränderungen gehört, die man als „Epidermolysis bullosa dystrophica" — oder wie Siemens will — „Bullosis mechanica dystrophica" bezeichnet. Alle Merkmale dieser Form sind an unserem Patienten in besonders deutlichem Maße ausgeprägt. An ihm finden wir Narbenbildung nach Abheilung der Blasen, Nagelatrophien und Schleimhautveränderungen vor, ferner atrophische Veränderungen in den Händen. Die gleichen Erscheinungen zeigen die in der Literatur veröffentlichten Fälle von Kreibich, Blumenthal, Bohnstedt, Michelson, Hermann, Katajama und Riecke.

Wir sehen den Beginn der Erkrankung am dritten Tage nach der Geburt, was für Heredität spricht.

Wie bei allen diesen Patienten, so sind die krankhaften Erscheinungen besonders an den Stellen lokalisiert, die mechanischem Druck ausgesetzt sind. Unser Kranker kann einen Gegenstand z. B. nicht lange fest anfassen, da an diesen Stellen alsbald Blasen auf-

Bild 2

Bild 3

treten. Die Erscheinungen an den Schultern rühren von dem Druck der Hosenträger her. Nach Tragen eines Leibriemens bildete sich in der Nähe des Hosenbundes ein juckender Streifen (Kreibich und Brezowsky beobachteten ähnliche Fälle). An Stellen, die von Natur aus schon leichter zum Schwitzen neigen (genitocrurale Falte, Schamhaare) finden sich blasige Veränderungen, die bei der Nachuntersuchung (20. 3. 1936) aber fehlen. Besonders eindrucksvoll sind die Erscheinungen in der Mundhöhle. Gleichsinnige Erscheinungen finden wir in der Literatur bei Stühmer, Brezowsky, Fuhs, Reiß, Schmidt-Labaume, Beron, Nékam jun., Blumenthal, Kogoj, Hermann, Katajama, Dörffel, Herlitz, Musger, Meineri, Drosdeck, Skaletz.

Strenge Diät muß sich unser Patient auferlegen, kann nur breiige Kost genießen, da, ähnlich wie bei Meineri, dessen Patientin nach dem Genuß harter Speisen Blasen an der Gaumenschleimhaut entstehen fühlte, seine Zungen- und Wangenschleimhaut beim Essen von härteren Speisen mit Blasenbildung antwortet. Auf sauere Speisen muß er ganz verzichten, da danach auch bei ihm, wie bei dem Patienten von Pasztay, Blasenbildung im Munde auftritt.

Eigentümlich bei unserem Patienten ist der Umstand, daß er nie (abgesehen von gelegentlichen Blasen an den Innenkanten der Knöchel in der Jugend) Blasenentstehung an der Oberseite der Hände und Arme noch an den unteren Extremitäten hat auftreten sehen.

Der Seltenheit wegen sei hier ein Fall von René berichtet, der bei einem 28jährigen Patienten mit Epidermolysis bullosa dystrophica blasige Erkrankung, lokalisiert am Praeputium und an der Glans, im Anschluß an eine Coitusverletzung gesehen hat. Man kann dabei wohl nicht fehlgehen in der Annahme einer angeborenen, lokalisierten Insuffizienz des elastischen Gewebes, welches die Blasen ausschließlich an diesen Stellen auftreten läßt.

Der negativ ausgefallene Kratzreibeversuch in unserem Fall ist nicht maßgebend für die eventuelle Widerrufung der Diagnose einer Epidermolysis bullosa dystrophica. Es sind Fälle in der Literatur bekannt, wo wohl bei der Epidermolysis simplex die Provokation der Blasen leicht gelingt, bei der dystrophischen Form dagegen manchmal nur schwer oder gar nicht. Maschkilleison und

Stühmer berichten über einen schweren Fall von Epidermolysis bullosa dystrophica bei einem 10jährigen Knaben, wo eine experimentelle Auslösung von Blasen nicht möglich war, wohl aber eine solche auf chronische Traumen hin. Kerl dagegen gelang es durch oberflächlichen Druck Blasen auszulösen, nicht aber durch tieferen Druck oder durch Kratzeffekte. Dagegen stellte Musger einen Druckversuch mit Münze und Kork an, der wieder positiv ausfiel. Brezowsky berichtet 1932 über einen ergebnislosen Versuch der Blasenauslösung mit Jodtinktur und 1930 über einen ebensolchen mit anderen chemischen Stoffen. Zum selben Ergebnis kommt Köster. Dörffel hat artifiziell nur Blasenbildung teilweise und nicht an allen Stellen des Körpers auslösen können.

Die Morphologie des Blaseninhaltes gibt keinen Befund von großer Bedeutung. Das Serum kann klar, gelblich bis sanguinolent sein mit entsprechendem Erythrocytengehalt.

So verlaufen die Versuche provokatorisch Blasen auszulösen teils positiv teils negativ. Dabei muß man sich vor Augen führen, daß die künstliche Erzeugung von Blasen keineswegs den natürlichen Vorgängen in Qualität und Quantität entspricht. Man muß eben die Blasenbildung bei Epidermolytikern als Krankheitsprozeß sui generis auffassen (Riecke). Ein sicherer Schluß ist aus solchen Versuchen für die Diagnose einer Epidermolytis bullosa dystrophica nicht zu stellen.

Größere differentialdiagnostische Schwierigkeiten anderen Krankheiten gegenüber kommen kaum in Betracht. Dabei darf man an das eventuelle selbsttätige Hervorrufen von Blasen (Artefakte) ruhig denken. In unserem vorliegenden Fall kann man es wohl mit Sicherheit ausschließen, auch in Anbetracht der Rentenansprüche. In seiner großen Arbeit hat Riecke den Pempigus der Neugeborenen, Dermatitis exfoliativa, das pemphigoide Syphiloid, die Impetigo, Blasenausschläge nach Jodoform, Sublimat und Arsen zur Differentialdiagnose herangezogen. In der neueren Literatur haben in diesem Sinne Escardo und Trepat ebenfalls differentialdiagnostische Schwierigkeiten und grenzen die Diagnose gegen Pemphigus syphiliticus, Pemphigus contagiosus, und Ritter'scher Krankheit ab; beide Autoren heben die Wichtigkeit des Nikolski'-

schen Phaenomens hervor. Haar-, Zahn- und Augenveränderungen können zur Differentialdiagnose kaum zur Verwendung kommen.

Von vielen Autoren wird auch der verschiedene Sitz der Blasen (subcorneal, akantholytisch bei der Simplexform, subepidermoidal bei der dystrophischen Form) gewertet. Doch kann heute noch nicht der verschiedene Sitz bei der einfachen und bei der dystrophischen Form der Epidermolyse als differentialdiagnostisches Merkmal in Rechnung gezogen werden (Riecke). Wichtige Schlüsse wird man in jedem Fall aus einer genau aufgenommenen Anamnese ziehen können. Ist einmal die Diagnose der Epidermolysis bullosa gestellt, so wird man bemüht sein, eine Differentialdiagnose der einfachen von der dystrophischen Form zu stellen. Finden wir bei unserem Kranken Atrophien, Nageldystrophien (Siemens sieht hierin das konstanteste Symptom der Epidermolysis dystrophica), Beteiligung der Schleimhäute, so kann mit einiger Sicherheit die Diagnose einer Epidermolysis bullosa dystrophica gestellt werden.

Was die Pathogenese, die Entwicklung des Leidens bei unserem Kranken anbetrifft, so herrscht hier noch vollkommene Unklarheit. Wegen der Kürze seines Aufenthalts in der Klinik konnten wir darüber keine näheren Untersuchungen anstellen. Wir müssen sie bei ihm als ererbt annehmen. Nach Riecke muß man eine geringe Widerstandfähigkeit der Gewebe der Haut gegen auf sie einwirkende Traumen als Ursache mutmaßen. Dabei ist eine Reihe von äußeren Bedingungen für das Zustandekommen des Symptomkomplexes der Epidermolysis bullosa simplex und der dystrophica erforderlich. Doch muß eine endogene Krankheitsbereitschaft den Boden für die Wirksamkeit der Traumen schaffen.

In der Literatur der letzten Jahre finden sich nur ganz wenige Angaben über diese Fragen. So glaubt Prieto auf Grund experimenteller Untersuchungen eine leichte Störung des Wasserstoffwechsels gefunden zu haben, die durch die Tendenz zu Wasserretention in den Geweben charakterisiert ist. Derselbe Autor fand bei einer 17jährigen Patientin deutliche Herabsetzung des Wasserausscheidungsvermögens der Nieren. Fidanza faßt das Krankheitsbild als eine Störung im Wasserhaushalt der Nieren auf. Diese

Betrachtungen führen uns aber zu der Erörterung der Ursache der beiden Leiden.

Die Fragestellung nach der Ätiologie der Epidermolysis bullosa ist sehr mannigfaltig. Physikalische Veränderungen, chemische Stoffwechselstörungen, vasomotorische Neurosen, innere Sekretionsstörungen, Veränderungen der Nebennieren im Sinne einer Dysfunktion, Störung der Schilddrüsenfunktion, kongenitale ektodermale Schädigungen — alles dies wurde als Ursache der Epidermolysis erkannt und verfochten. Ciaccio führt die Erscheinungen in neuerer Zeit auf das Gift einer gleichzeitig vorhandenen Tuberkulose zurück.. Maschkilleison hebt als das wahrscheinlichste ätiologische Moment bei der Epidermolysis die angeborene Minderwertigkeit des elastischen Gewebes hervor. In neuester Zeit konnten aber die Erkenntnisse der Vererbungsbiologie in diese Fragestellung mehr Klarheit bringen. Es ist Siemens, welcher uns in dieser Hinsicht wertvolle Beiträge geliefert hat. Hierauf wird später eingegangen werden. Bekannt ist die Einteilung der Epidermolysis in zwei wesensverschiedene Krankheiten. Dabei versteht Siemens unter „Wesensgleichheit" zweier Krankheitsbilder solche mit gleicher Ätiologie. Noch heute besteht dieser alte Streit über diese Auffassung fort und es bedarf noch weiteren Materials, besonders auf dem Gebiete der Vererbungsforschung, um eine endgültige Lösung dieser Fragestellung herbeizuführen. Erwähnt sei noch die Auffassung von Hachez, der damit eine neue, vielleicht entscheidende Auffassung mit der Annahme eines veränderten Keimplasmas bringt. Dieser Ansicht schließt sich Maschkilleison an. Untersuchungen auf diesem Gebiet haben bislang zu keinem greifbaren Ergebnis geführt.

Bei der Epidermolysis kann man histologisch zwei Typen unterscheiden. Man sieht bei der „Simplexform" die Blasenbildung akantholytisch, manchmal auch keratolytisch, d. h. oberflächlicher stattfinden, im Gegensatz zu den dystrophischen Formen, wo sich tiefere (epidermolytische) Blasenbildung zeigt. Siemens beschreibt diese beiden Unterschiede neuerdings an Hand von zwei ausgezeichneten histologischen Bildern und erläutert dabei, daß bei der einfachen Form der Epidermolyse die Blasen innerhalb der Epidermis, bei der dystrophischen Form dagegen in der

Regel unter der Epidermis, also Epidermis und Cutis, liegen. Nähere histologische Erhebungen konnten in unserem Fall nicht angestellt werden.

Die Auffassungen von Autoren innerhalb der letzten 6 Jahre in histologischer Beziehung sollen kurz wiedergegeben werden. Radaeli sieht Blasen als kleine, rote Flecken beginnen. Diesen entsprechen mikroskopisch zahlreiche ausgedehnte Ablösungen der Oberhaut an der Grenze von dieser und der Lederhaut. Der Verfasser glaubt, daß auch der beobachtete Mangel elastischen Gewebes die Haut verletzlicher und starrer gemacht habe. Bei anderen Autoren spielen die Veränderungen des elastischen Gewebes ebenfalls eine gewisse Rolle. Meineri findet zwischen Epidermis und Cutis Degeneration und fast völliges Fehlen der elastischen Fasern in der subpapillären Cutis. Pardo-Castello findet bei einem 16jährigen Neger mikroskopisch das vollständige oder fast vollständige Fehlen der elastischen Fasern. Über das Gefäßbild bei der Epidermolysis bullosa dystrophica berichtet Weil: „An der mikroskopisch normalen Haut zeigen die arteriellen Schenkel keine Veränderung, während die Schaltstücke und die venösen Anteile der Kapillaren stark erweitert sind. Sie werden gleichmäßig, mittelschnell bis langsam, aber nicht beschleunigt durchströmt. Man sieht keinerlei Stauung oder abnorme Leere. Eine Vermehrung der sichtbaren Kapillaren mit beschleunigter Strömung auf gerötetem Grund war bei dem Patienten nur an den Stellen der ganz frischen Blasenbildung zu sehen." Kapillaroskopische Untersuchungen von Schmidt-Labaume ergaben an nicht veränderter Haut starke Erweiterung der Schaltstücke und der venösen Anteile, sowie Mangel an Gefäßreaktion bei Hautreizen. Weitere Angaben, die zur Klärung der Frage durch das histologische Bild führen könnten, liegen unseres Wissens nicht vor.

Wie wir schon oben gezeigt haben, bestehen bei unserem Kranken neben den typischen Erscheinungen der Epidermolysis keine weiteren ernsthaften Erkrankungen. Doch in der Literatur findet sich eine große Anzahl von Fällen, in denen neben der Epidermolyse weitere abnorme Veränderungen sich fanden. So fand Schmidt bei normalen Verhältnissen der Schilddrüsen-Keimdrüsengruppe und der Nebennieren erhöhten Abbau der Hypophyse.

Scarpa glaubt an eine neuro-endokrine Störung, welche Gefäßstörungen hervorriefe und damit zur Blasenbildung führe. Die gleiche Ansicht vertritt Burrows, der außerdem bei einer 14jährigen Patientin eine „Cutis laxa" feststellte. Bezdicek diagnostizierte eine Epidermolysis bullosa dystrophica mit Keratosis palmaris et plantaris striata et papulosa. Beide Krankheiten begannen gleichzeitig vor der Pubertät. Smith stellte Epidermolysis bullosa dystrophica mit Psoriasis kombiniert fest. Gattron fand im Anschluß an Icterus Auftreten von Blasen auf leichte Traumen hin. Im Urin fand er erhöhte Porphyrinmengen. Ebenfall fand Marcozzi eine Epidermolyse mit Haematoporphynurie und endokrin-sympathischen Veränderungen. Neben Exophthalmus mäßigen Grades, gesteigerten Patellarreflexen, beginnender Neuritis am Augenhintergrund fand er im Urin reichliche Haematoporphyrinmengen. Verschiedene pharmakodynamische Prüfungen ergeben eine deutliche Praevalenz des sympathischen Systems über das des Vagus. Mäßige Hyperaktivität der Thyreoidea, leichte Hypofunktion der Nebennieren wurde ebenfalls festgestellt. Dieser seltene Befund einer Haematoporphynurie läßt aber nur versuchsweise die Annahme einer Beziehung der Epidermolysis bullosa dystrophica zu den endokrin-sympathischen Abweichungen zu.

Bei der Frage, ob sich die Epidermolysis ausschließlich auf die Völker Europas beschränke, muß auf die Fälle von Juan Grau und Pardo-Castello verwiesen werden, die Epidermolysis bei einem 4jährigen Kubaner und 16jährigen Neger beschreiben. Nach den Berichten von Fidanza und Ocana scheint das Leiden auch in Italien öfter vorzukommen.

Viele Mittel und Methoden sind im Laufe der Jahre angewandt worden, um die Epidermolysis zur Heilung zu bringen. Wenn man auch das Übel nicht an der Wurzel fassen kann, so hat man doch versucht palliativ Linderung zu bringen. Veranschaulichen wir uns einmal die von den verschiedenen Autoren in den letzten Jahren zur Anwendung gebrachten Mittel und Methoden. Gerland wandte 2½%ige Tanninsäurelösung zur Heilung an. Kerl hat durch Calciumtherapie das Auftreten von Blasen verhindern können; er gab 12 Tage hindurch bis 10 g Calciumchloratum oder 11 g Calciumgluconatum (intravenös). Das allgemeine Befinden seines

Patienten hob sich. Meineri veröffentlicht sogar einen mit Calcium geheilten Fall. Petruschkin und Winokuroff verwandten Polyglandulin mit einer Dosis von 0,2g zweimal täglich im Laufe von anderthalb Monaten mit Unterbrechung von 10 Tagen, ohne allerdings von dem Erfolg zu berichten. Hookly sieht bei einem 10jährigen Mädchen nach 22%igen Thyreoid-Parathyreoid- und Calciumpräparaten Besserung. Kemal-Nuri glaubt mit Opotherapie und Arsen geholfen zu haben. Kittredge sah nach reichlichen Gaben von Eisenkacodylat, innerlich Calcium und Phosphor und milder Röntgenbestrahlung eine Zunahme seines Patienten um 10 Pfund. Nékám jun. behandelte seinen Kranken mit Pankreas und Duodenalfermenten und sah tadellose Besserung. Die Blasen, die bisher täglich entstanden waren, traten nur noch zwei- bis dreimal wöchentlich auf und waren an Ausmaß viel geringer. Später wurden mit Erfolg Leberinjektionen verabreicht. Der Verfasser empfiehlt bei Fällen von Epidermolysis bullosa dystrophica eine mit Leberinjektionen ergänzte Fermenttherapie. Pastinszky hat im Gegensatz dazu seine 20jährige Patientin mit Pankreas, Leber, Thyreoidea- und Hypophysen-Präparaten zu beeinflussen gesucht, ohne dabei nennenswerte Resultate zu erzielen. Stühmer stellte therapeutische Versuche mit Elastoplastbinden an; sie hatten nur vorübergehenden Erfolg. Junkermann II empfiehlt Kaliumpermanganatbäder und Dermatolverbände. Marcozzi stellt eine Epidermolysis dystrophica mit Haematoporphyrinurie vor, die er durch Pluriglandol ziemlich zufriedenstellend beeinflußte. Pintér behandelte einen 20—24 Jahre alten Patienten mit Calciuminjektion und Röntgenbestrahlung und erzielte damit angeblich dauernde Heilung. Hermann empfiehlt Sauerbruch-Herrmannsdorfer-Kost, Lebertran und Diathermie. Derselbe Autor glaubt das Auftreten von Blasen nach Wärme bemerkt zu haben und kommt therapeutisch zu dem Schluß, daß Reize mechanischer und thermischer Art fernzuhalten und der Patient flüssig-breiig zu ernähren ist. Oliver behandelte einen dreijährigen Knaben mit Salben, Ultraviolettlicht, Arsen und Lebertran ohne Erfolg. Aus der Universitätsklinik Leiden kommt die Nachricht von zwei Brüdern, die mit Höhensonne, Calcium und hohen Dosen kochsalzfreier Diät therapeutisch beeinflußt sind. James Mitchell behandelte ein 15jähriges Mäd-

chen mit Röntgen- und Ultraviolettlicht, künstlichen und autogenen Vaccinen, intravenösen Injektionen von Jodcacolydat, Hg-Salbeneinreibungen und Quecksilber intern. Über den Erfolg wird nichts ausgesagt. Skaletz empfiehlt Höhensonne, Bluttransfusion, Kalk, Arsen, Vitamine, Mandelmilchkost, Kampolon, alles mit negativem Erfolg. Ebenso sieht Senear und Caro trotz Behandlung mit Quecksilbersalbe und Sublimatumschlägen die Blasen weiter auftreten.

Wenn man die Mannigfaltigkeit der mehr oder weniger von Erfolg begleiteten Therapieversuche betrachtet, so muß man zu dem Schluß kommen, daß wir der Epidermolysis therapeutisch machtlos gegenüberstehen. Im Einzelfall muß man sich auf eine möglichst gute Prophylaxe gegen neue Traumen beschränken. Die Prognose quoad vitam ist fast immer gut; im übrigen scheint es, daß mit fortschreitendem Alter die Blasenbildung abnimmt. Freilich sind in den letzten 10—20 Jahren verhältnismäßig zahlreiche ungünstig verlaufene Krankheitsfälle speziell der dystrophischen Epidermolysis beobachtet worden. In der Literatur der letzten Jahre indessen sind nur drei Fälle mit letalem Ausgang des Leidens bekannt geworden. So berichtet Kogoj von einem Ehepaar, deren vier Kinder unter starkem Gewichtsverlust in den ersten 14 Tagen nach der Geburt starben. Frenkel berichtet 1931 von einem schweren Fall, der von den ersten Tagen nach der Geburt an beobachtet werden konnte und am Ende des ersten Lebensjahres infolge von Blaseninfektion und Marasmus zum Tode führte. Bei der Sektion fand man nur Herzmuskeldegeneration und Leberverfettung. Herlitz berichtet von 8 eigenen Fällen mit Blasenbildung auf Haut und Schleimhäuten, ohne den Nachweis einer mechanischen Genese. Der Ausgang war stets letal.

Eine Besserung des Leidens im Winter ist bei einer großen Anzahl von Kranken festgestellt. Auch in unserem Falle konnten wir die gleiche Feststellung machen. Brezowsky und Maschkilleison konnten ähnliches beobachten. Doch ist dies einerseits wohl mehr auf die kühlere Jahreszeit, andererseits auf weniger harte Arbeit in diesen Monaten zurückzuführen, als auf eine allgemeine Umstellung der Krankheit überhaupt.

Da so alle kausalen Therapieversuche gescheitert sind und, wie

oben erwähnt, in die Pathogenese der Epidermolysis bullosa vasomotorische Störungen hineinspielen, so könnte man an die Sympathektomie als Behandlungsversuch denken. Da auch häufig mit der Epidermolysis Hyperhidrosis vergesellschaftet ist, so könnte eine Beseitigung dieser Erscheinungen für die Therapie der Epidermolysisfälle von Erfolg sein.

Bei unserem Kranken hat bis heute jeder Therapieversuch versagt. Im Alter von 4 Jahren hat er in einem auswärtigen Krankenhaus gelegen. Damals erstreckte sich die Krankheit über den ganzen Körper. Große Verbände brachten keine Linderung. Im Jahre 1907 ist er in B. mit Salben ohne Erfolg behandelt; 1930 hat er in einem H.-Krankenhaus intravenöse Injektionen mit zweifelhaftem Erfolg bekommen. Röntgenbestrahlung wurde ebenfalls angewandt und brachte nur Verschlechterung der Erscheinungen. So ist der Kranke heute nur unter erheblichen Beschwerden imstande, seiner Arbeit nachzugehen. Er hat sein früheres Rentenverfahren wieder aufgenommen, um eine Erleichterung zu erreichen. Durch die Freundlichkeit des Landesversicherungsamts in H. war es uns möglich, einen Einblick in die Rentenakten zu gewinnen. Der Verlauf des Rentenverfahrens dürfte wegen der Verschiedenartigkeit der Begutachtung und des daraus resultierenden Rentenbezuges die Allgemeinheit wohl interessieren.

Die Beschwerden unseres Kranken in seiner Jugend wurden oben schon geschildert. Die ganzen Jahre hindurch hat sich sein Leiden unvermindert stark erhalten. Da er im Jahre 1933 völlig arbeitsunfähig war, leitete er ein Rentenverfahren ein. Sein Hausarzt schrieb ihn im selben Jahre wegen „angeborenen Ekzems und Narbenkontraktur in beiden Händen" im Sinne des Gesetzes invalide. In einem anderweit eingeholten Gutachten klagt der Patient, daß er infolge geringer Widerstandsfähigkeit der Haut in beiden Hohlhänden keine nennenswerte Arbeit mehr leisten könne; er gibt ständigen Juckreiz am ganzen Körper an. In dem damaligen Gutachten wird ein Befund erhoben, der sich im wesentlichen mit dem heute noch sichtbaren Erscheinungen deckt. Wir führen ihn deshalb an: „Auf dem Rücken und zwar im mittleren Teil, bis zum Gesäß ziehende, große 22 cm lange bis zu 13 cm breite, zum Teil offene ekzematös veränderte Hautstellen. In geringem Umfang sind diese

auch an den übrigen Teilen des Körpers sichtbar. Die Handinnenflächen sind weich und nur mit zarter Haut bedeckt. Zeige-, Mittel- und Ring- und kleiner Finger der rechten Hand stehen in Kontrakturstellung, sind vollkommen beuge- jedoch kaum nennenswert streckfähig; links weniger.

Diagnose: Chronisch rezidivierendes Ekzem am ganzen Körper. Teilweise Gebrauchsunfähigkeit der rechten Hand und mangelhafte Kau- und dadurch bedingte Verdauungsunfähigkeit. Patient soll zu leichten Hausarbeiten zu gebrauchen sein und wird mit 20% Erwerbsfähigkeit veranschlagt; er ist demnach mehr als ⅔ erwerbsunfähig, sodaß für ihn die Invalidenversicherung in Kraft tritt. Dabei ist eine Hebung der Erwerbsfähigkeit bis wenigstens auf ⅓ nicht wahrscheinlich."

Auf Grund dieses Befundes bezog unser Kranker eine Rente vom 1. Juli 1933 ab. Da er mit diesem Betrag keine fünfköpfige Familie ernähren kann, muß er zu gelegentlichen Nebenverdiensten greifen. Nachdem dies bekannt geworden, wird erneut eine Prüfung der Erwerbsfähigkeit des Invalidenempfängers angeordnet. Die Befunde in diesem neueingeholten Gutachten sind alle zu einer Zeit erhoben, wo der Jahreszeit entsprechend das Leiden unseres Kranken eine leichte Besserung erfuhr. Dies ist aber ein Charakteristikum der Krankheit. Die im vorjährigen Gutachten beschriebenen Hautstellen sind unverändert sichtbar, doch zum Teil sind die Wunden geschlossen. Nach einem von auswärts eingeholten Gutachten solle der Patient durch sein chronisches Ekzem bei schweren Arbeiten, besonders beim Bücken, erheblich behindert sein. Die sichtbaren Erscheinungen würden ein Dauerzustand bleiben. Die Haut der Hände sei zum Teil normal, sodaß anzunehmen sei, daß er damit fast sämtliche Arbeiten verrichten könne. Nach der allgemein kräftigen Erscheinung soll der Patient nicht invalide sein. Leichte bis mittelschwere Arbeiten soll er verrichten können.

Der betreffende Krankenhaus-Begutachter scheint die eigentliche Krankheit nicht erkannt zu haben.

Im Gegensatz dazu bescheinigt 2 Monate vorher sein Hausarzt, der den Kranken schon lange kennt, daß dieser infolge chronischer Hautentzündung beider Hände mit Sehnenkontraktur völlig außerstande ist, schwere Arbeit zu leisten. Auf diese Befunde hin wird

am 19. 4. 1934 die Rente entzogen. Auch die Gründe für diesen Entzug dürften allgemein interessieren.

„Voraussetzung eines Invalidenrentenanspruches ist nach § 1255 der Reichsversicherungsordnung, daß die Erwerbsfähigkeit des Rentenempfängers infolge von Krankheit oder anderen Gebrechen in dem Maße herabgesetzt ist, daß durch eine seinen Kräften und Fähigkeiten entsprechende Tätigkeit, die ihm unter billiger Berücksichtigung seiner Ausbildung und seines bisherigen Berufes zugemutet werden kann, ein Drittel dessen zu erwerben, was körperlich und geistig gesunde Personen derselben Art mit ähnlicher Ausbildung in derselben Gegend durch Arbeit zu verdienen pflegen. Diese Voraussetzung trifft bei Ihnen nicht zu, denn Sie sind nach dem Gutachten des untersuchenden Kreisarztes ... wieder erwerbsfähig. Die an Ihrem Körper vorhandenen früher offenen Wunden sind jetzt geschlossen. Die Rente ist Ihnen daher gemäß § 1304 der Reichsversicherungsordnung zu entziehen."

Mit diesem Beschluß gab sich der Kranke nicht zufrieden. Eine durch seinen Hausarzt von einem Professor der Hautkrankheiten eingeholte Meinungsäußerung geht dahin, daß der Patient erwerbsunfähig sei. Ein Antrag auf Invalidisierung erscheine durchaus berechtigt. Es wird demgemäß ein neuer Antrag auf Invalidenrente gestellt. Der Kranke wird daraufhin in die Göttinger Universitätsklinik für Haut- und Geschlechtskrankheiten zu neuerlicher Begutachtung überwiesen. Hier wird „Krankheitsbereitschaft der Haut und Schleimhaut auf geringfügige Reize äußerer und mechanischer Art mit Blasenbildung und deren Folgezuständen" festgestellt. Also: Epidermolysis bullosa dystrophica. Es heißt in dem Gutachten weiter: Der Kranke kann nur leichte Arbeit, etwa Botengänge oder Aufsicht oder Pförtnerdienste verrichten. Jede etwas gröbere mechanische Arbeit kann nicht ohne Hautschädigung ausgeführt werden. Leichte Hausarbeit mit Unterbrechung ist ebenfalls möglich. Eine Wiederherstellung auf eine Reihe von Jahren ist durch geeignete Heilverfahren nicht zu erreichen. Der Patient wird mit 40% Erwerbsunfähigkeit veranschlagt. Dieses von der Göttinger Universitätsklinik abgegebene Gutachten wird dem Vertrauensarzt vorgelegt. Da nach dessen Meinung derselbe Zustand wie bei der

Rentenentziehung vorliegt, der Patient also nicht invalide ist, wird der neue Rentenantrag abgelehnt, da der Kranke auf dem allgemeinen Arbeitsmarkt noch nicht invalide ist (Februar 1935). Auch diese Gründe für die Ablehnung sind im Gesetz enthalten.

Sie lauten:

„Nach § 1253 der Reichsversicherungsordnung in der Fassung vom 17. 5. 1934 erhält der Versicherte Invalidenrente, der

1. dauernd invalide ist oder
2. vorübergehend invalide ist, wenn die Invalidität ununterbrochen 26 Wochen gedauert hat oder nach Wegfall des Krankengeldes noch besteht oder
3. das 65. Lebensjahr vollendet hat, wenn die Wartezeit erfüllt und die Anwartschaft erhalten ist."

Dies ist der augenblickliche Stand des Rentenverfahrens unseres Kranken. Als wir ihn im vorigen Jahre in der Universitätsklinik sahen, klagte er über Blasenbildung bei geringer mechanischer Beanspruchung durch Stoß, Druck und Reibung an den betreffenden Hautstellen. Die Haut wird darnach wund, nässend und blutend. Hemmung im Gebrauch der Hände. Diese Beschwerden haben sich das ganze Jahr hindurch erhalten. Den Befund haben wir an obigen Bildern deutlich gemacht.

Man vergegenwärtige sich einmal den Krankheitsverlauf während des ganzen Lebens. Beginn mit dem dritten Tage nach der Geburt, langes Krankenlager in einem Krankenhaus. Nach seiner Entlassung war er in fester Stellung als Reitbursche. Nur mit großer Mühe hat er diesen Beruf ausüben können, da dazu tägliche Ausritte nötig waren, ja er sogar Rennen geritten hat. Im Kriege 1914—18 war er nicht feldverwendungsfähig. Im Jahre 1919 mußte er seinen Beruf aufgeben, weil er ihm zu große Beschwerden machte. Seit dieser Zeit hat er nur Gelegenheitsarbeiten verrichtet. Kümmerlich hat er sich mit seiner Familie bis zum Jahre 1933 durchgeschlagen, wo er den ersten Invaliditätsanspruch geltend machte. Sein Leben wurde durch den Rentenbezug etwas erträglicher gestaltet. Dann wurde ihm seine Rente aus obigen Gründen wieder entzogen; er fiel der Arbeitslosenunterstützung zur Last. Seine häufigen Vorstellungen um Arbeit bei der Stadtverwaltung wegen eines Postens als Botengänger wurden unberücksichtigt gelassen. In äußerster Not mußte

er sich nach schwerer Arbeit umsehen und fand diese in einem auswärtigen Betrieb. So muß er heute, um seine Familie ernähren zu können, täglich 34 km mit dem Fahrrad fahren. Dies alles mit seinen an Hand von obigen Bildern beschriebenen Erscheinungen, die sich keineswegs im Laufe der Jahre gebessert haben. Mit Recht fragt man sich bei diesem traurigen Fall, ob nicht wohl eine zu harte Auslegung des Gesetzes zur Anwendung gekommen ist, denn Riecke veranschlagt die Erwerbsfähigkeit des Patienten mit „höchstens 40%". Er stellt in Aussicht, daß sich das Leiden von Zeit zu Zeit verschlimmert, sodaß vollkommene Erwerbsunfähigkeit im Sinne des Gesetzes eintritt. In den Zeiten der vollkommenen Erwerbsunfähigkeit, was besonders in den heißen Sommermonaten eintritt, muß in diesem Falle die Krankenkasse für den Patienten eintreten.

Haben wir im Vorigen eine differentielle Klärung der einfachen von der dystrophischen Form klarzumachen versucht, so bedarf es do noch einer Unterscheidung in ätiologischer Hinsicht und diese liegt in dem verschiedenen Vererbungsmodus.

Im wesentlichen stehen sich noch immer zwei Gruppen von Autoren gegenüber, die einen mit einer unitaristischen Auffassung der beiden Krankheitsbilder von Epidermolysis bullosa simplex und Epidermolysis bullosa dystrophica. Diese Ansicht vertreten Mayr und Katz, Stühmer, Hallopeau, Bettmann. Die anderen (wie sie besonders von Siemens und einer Reihe von anderen Autoren vertreten wird) mit einer dualistischen Trennung beider Krankheitsformen. Auch dieser Streit in der beiderseitigen Auffassung ist heute noch nicht beendet. Trotzdem muß man nach den heute geltenden Anschauungen der letzteren Ansicht mehr zustimmen. Maschkilleison behauptet in einer kürzlich erschienenen Arbeit: „Obwohl sie angeborene Krankheiten sind, werden sie dennoch nicht durch gleiche Störungen des Keimplasmas bedingt." So finden wir eine dominante Vererbung (Auftreten in ununterbrochener Reihenfolge in mehreren Generationen) bei der Epidermolysis bullosa simplex, einen meist rezessiven Typus (Häufung des Leidens unter Geschwistern; gehäuftes Auftreten von Blutsverwandtschaft der Eltern) bei der Epidermolysis bullosa dystrophica. Wohl

kommt auch eine dominante Vererbung bei der dystrophischen Form in Betracht. So berichtet Strempel über einen Fall von Morbus Recklinghausen mit Epidermolysis bullosa dystrophica mit dominantem Erbgang; doch er muß wohl als selten angesprochen werden (Napp). Will man Untersuchungen darüber anstellen, ob eine Epidermolysis vererbt ist oder nicht, so muß man dem Manifestationstermin der Erkrankung einigen Wert beilegen. Je älter ein Epidermolysiskranker ist, umso mehr muß man annehmen, daß seine Krankheit nicht auf einer fehlerhaften Erbanlage beruht, sondern durch andere Ursachen bedingt ist. Doch im rezessiven Erbmodus liegt es begründet, daß man bei keinem Kranken mit Epidermolysis bullosa dystrophica die Heredität ausschließen kann. In der Literatur der letzten sechs Jahre sind viele Fälle mit spätem Manifestationstermin bekannt geworden. Wir wollen hier nur die Fälle anführen, in denen sich die Krankheit nach dem 25. Lebensjahr gezeigt hat.

Napp zeigt einen Kranken mit Blasenbildung an Händen, Füßen, Nacken, Gesäß und Ellenbeugen im 52. Lebensjahr. Kreibich eine solche von 31 Jahren, bei der der Beginn des Leidens allerdings erst mit 14 Jahren, im Anschluß an die Menstruation anzusetzen ist. Köster will einen 43jährigen Kranken beobachtet haben, der seit 11 Jahren erst die Blasenbildung an sich bemerkt hat. Kittredge sah einen 58jährigen Kranken. Straford-Paylor berichtet von einem vorher vollkommen gesunden, jetzt 53jährigen Manne, bei dem nach einer Erysipelerkrankung 1931 durch geringste Verletzung oder Reibung unmittelbar Blasen auftraten.

Wenn in diesen veröffentlichten Fällen auch nicht die Stammbäume angegeben sind, so kann man wohl mit Sicherheit Heredität nicht ausschließen, denn das späte Auftreten spricht an und für sich nicht dagegen.

In seiner Arbeit über die „Differentialdiagnose der mechanisch bedingten Blasenausschläge" trennt Siemens von den hereditären Bullosen (simplex und dystrophica) eine „Bullosis mechanica acquisita" ab, die er wieder unterteilt in eine „Bullosis mechanica neurotica" und „toxica." In der jüngeren Literatur finden wir nur drei Fälle von der oben erwähnten acquirierten Form. Cornac berichtete über einen solchen und Macleod stellte einen 56jährigen

Kranken mit einer acquirierten Bullosis mechanica vor. Cohen und Sulzberger berichten von einem Fall von Epidermolysis bullosa dystrophica acquisita bei einem 7jährigen Jungen. Dieser Fall ist noch besonders interessant wegen seiner in Verbindung mit der Epidermolysis stehenden Augenerscheinungen. Es handelt sich um Phlyktänen mit nachfolgender Schrumpfung der Bindehaut und folgendem Symblepharon. Daß die späten Manifestationstermine kein Beweis gegen die Heredität sind, wurde schon ausgeführt. Man kann diese Formen unter der Bezeichnung „Epidermolysis hereditaria tarda" zusammenfassen. In diese Gruppe gehört auch der von Netherton als "Dystrophy of the nails" mitgeteilte Fall, den in der Aussprache Cole als zu der „Tardaform" gehörig feststellte.

Wenn oben bemerkt wurde, daß die Häufung des Leidens unter Geschwistern und das Vorhandensein der Blutsverwandtschaft der Eltern zum Bilde des rezessiven Erbgangs gehören, so ist diese Tatsache durch entsprechende Mitteilungen in der Literatur zu belegen. Zuerst einmal die Autoren, die Geschwister einer Familie von der gleichen Erkrankung befallen sahen. Reiß sah zwei Geschwister mit Epidermolysis bullosa hereditaria dystrophica, die alle beide noch eine auffällige Schmelzhypoplasie des Zahngebisses zeigten. Strempel hat bei einem jetzt toten 18jährigen Landwirt Epidermolysis dystrophica festgestellt. Mutter und Großmutter derselben Familie waren gleichfalls befallen. Von den drei Geschwistern leiden alle an Epidermolysis dystrophica; je einer an einer der beiden allein. Von der Erkrankung sämtlicher drei Kinder einer Familie berichtet Zoon. Zahlreich sind die Fälle von Epidermolysis dystrophica, in denen elterliche Blutsverwandtschaft nachgewiesen werden konnte. Bei einem 12jährigen Mädchen mit der genannten Blasenerkrankung stellte Krijnen fest, daß die Eltern Geschwisterkinder waren. Zoon und Penning stellten bei ihren Patienten ebenfalls Blutsverwandtschaft der Eltern fest. Müller berichtet von einem im dritten Grade verwandten Ehepaar, deren sämtliche Kinder Blasen bei der Geburt aufweisen. Da der 2—3 Jahrhunderte zurückzuverfolgende Stammbaum kein Vorhandensein ähnlicher Erkrankungen aufweist, kommt der Verfasser zu dem Schluß, daß nur die nahe Blutsverwandtschaft der Eltern für die Erkrankung von Bedeutung sein kann. Der schon oben (Therapie) erwähnte schwere Fall von Frenkel mit tödlichem Ausgang

weist ebenfalls nahe Blutsverwandtschaft der Eltern auf. Icuzo Tojama stellt ein 5jähriges Mädchen vor, ohne hereditäre Belastung, doch mit Blutsverwandtschaft der Eltern. Zoon zeigt bei seinem Kranken, daß die Eltern und ein Großelternpaar Geschwisterkinder sind und drei Kinder der Familie von Epidermolysis bullosa dystrophica befallen sind. Dörffel berichtet von elterlicher Blutsverwandtschaft bei einem 8 Monate alten Kind, wobei ein Onkel des Kindes eine ähnliche Erkrankung durchgemacht haben soll.

Bei diesen Beobachtungen taucht die Frage des Auftretens beider Epidermolysisformen in einer Familie auf. Wir haben in den Publikationen der letzten Jahre keine Angabe eines solchen Falles finden können und können damit vollkommen mit Siemens übereinstimmen, dem auch kein Fall bekannt geworden ist, „in dem die intrafamiliäre Kombination der einfachen mit der dystrophischen Epidermolyse mit Sicherheit beobachtet wäre." In seiner Arbeit vom August 1935 erwidert er auf diese Fragen Mayr und Katz und kommt zu dem Schluß, daß die „Wesensgleichheit" beider Epidermolysisformen nur durch eine statistische Häufung derartiger Fälle erbracht werden kann. Dieser Auffassung können wir uns nur anschließen. In diesem Sinne weiß Skaletz von einem 1½jährigen Mädchen mit Epidermolysis bullosa hereditaria dystrophica zu berichten, wo allerdings weder Blutsverwandtschaft der Eltern noch gleichartige Erkrankungen in der Familie nachzuweisen sind. Der Verfasser teilt einen Blutstatus mit, aus dem ein Überwiegen der lymphatischen Elemente zu erkennen ist; er glaubt daher feststellen zu können, daß diese Tatsache es erklären ließe, weshalb bei seinem Kranken trotz rezessiven Erbganges die Affektion aufgetreten sei. Doch dies kann nur der Versuch einer Erklärung sein. Bemerkenswert in diesem Sinne ist die Tatsache, daß auch bei unserem Kranken eine leichte Erhöhung der Leukocyten und eine Vermehrung der Lymphocyten festzustellen ist. Auch in unserem vorgestellten Fall ist von einer Blutsverwandtschaft der Eltern nichts bekannt, wohl ein gehäuftes Auftreten bei den einzelnen Geschwistern (3), was ja genügt, um Erbbedingtheit mit einiger Sicherheit annehmen zu können.

Soweit wie möglich, wurde versucht, einen Stammbaum unseres Kranken zusammenzustellen. Aus der beifolgenden Skizze sind die Ergebnisse dieser Nachforschung ersichtlich.

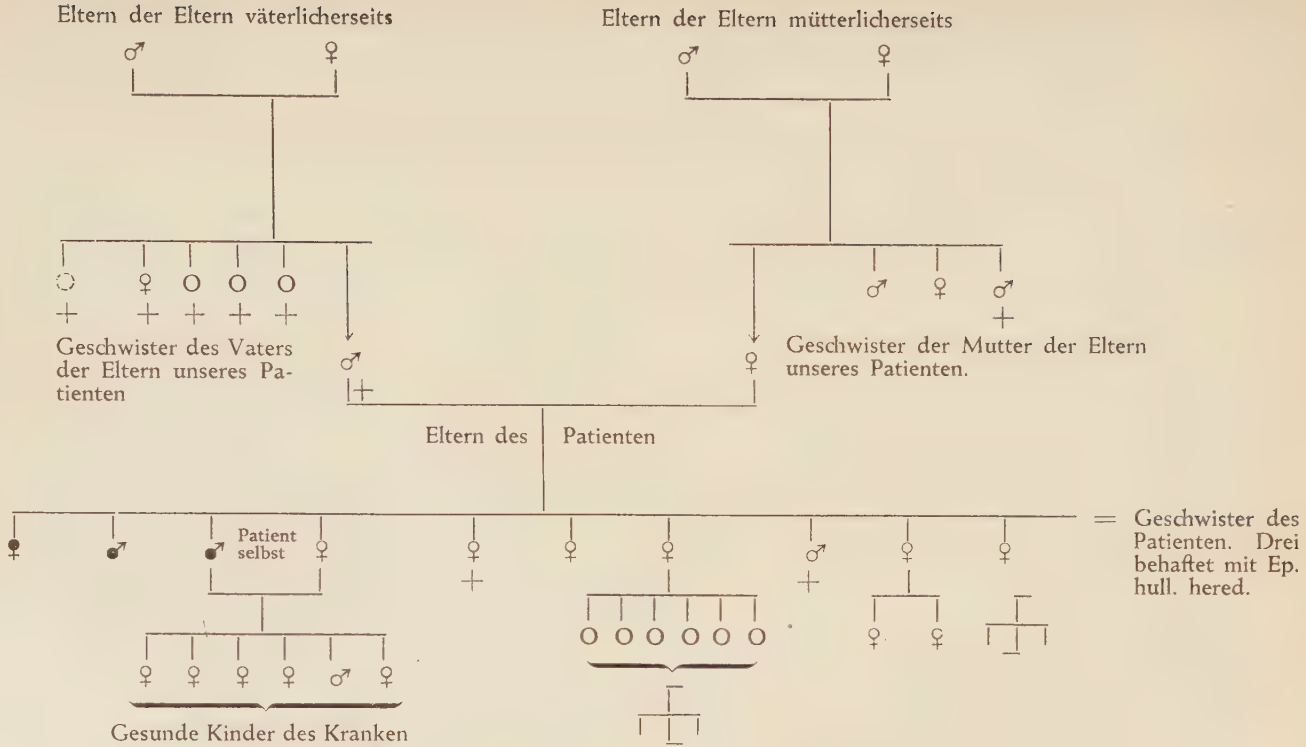
Eltern der Eltern väterlicherseits
Eltern der Eltern mütterlicherseits
Geschwister des Vaters der Eltern unseres Patienten
Geschwister der Mutter der Eltern unseres Patienten.
Eltern des Patienten
Patient selbst
= Geschwister des Patienten. Drei behaftet mit Ep. hull. hered.
Gesunde Kinder des Kranken

Der vorliegende Stammbaum deckt auf, daß Eltern und Großeltern unseres Kranken mit Epidermolysis nicht behaftet waren. Er ist uns als einziger von den erkrankten Geschwistern für unsere Betrachtungen zugänglich, denn die beiden anderen befallenen Angehörigen sind bereits verstorben. Auf jeden Fall spricht das geschwisterliche Auftreten ohne sonstige Erkrankung in der Familie für Rezessivität. Nach dem Erbmodus sind die Kinder des Behafteten sämtlich als gesund zu erwarten. Diese Voraussicht stimmt in unserem Fall mit dem von vornherein zu erwartenden Ergebnis überein. Wollte man mit bestimmter Sicherheit den rezessiven Erbmodus nachprüfen, so müßte einmal der Stammbaum noch weiter verfolgt werden — was uns leider nicht möglich ist; außerdem müßte ein weiteres großes statistisches Material anderer bekannter Fälle zur Verfügung stehen. Nur an Hand eines wesentlich reicheren Beobachtungsmaterials läßt sich diese Frage eingehend klären.

Bei der Frage „ob die Erkrankung von einer solchen Schwere ist, daß sie bei einer weiten Auslegung des Gesetzes zur Verhütung erbkranken Nachwuchses als Erbkrankheit im Sinne einer schweren körperlichen Mißbildung zu bewerten ist", setzen wir uns — jedenfalls was die Schwere der Erkrankung anbetrifft — in Gegensatz zu der kürzlich von Ehlers erschienenen Arbeit, der diese Frage verneinen zu müssen glaubt. Für die Mehrzahl der von uns durchgesehenen Fälle trifft die Auffassung nicht zu, welche Ansicht auch Gottron vertritt, daß die dermolysis bullosa dystrophica die Neigung habe, im Alter auszuheilen. Skaletz berichtet sogar von der Neigung zu häufigen Recidiven. Auch unser Fall widerspricht dieser Beurteilung. In vielen anderen Literaturmitteilungen wird gerade die Neigung zu Sekundäraffekten hervorgehoben; Vereiterung der Blasen wird gar nicht so selten beobachtet (Blumenthal). Netherton berichtet von einem Vorkommnis einer geringsten Verletzung mit darauf folgenden langsam heilenden Geschwüren. Bei unserem Kranken haben wir ebenfalls im Anschluß an die Blasenöffnung, die meistens spontan erfolgte, des öfteren Vereiterung sehen können. Bei unserer Nachuntersuchung fanden wir im Bereich des Rückens an dem äußeren Rande des erkrankten Herdes einen etwa fünfmarkstückgroßen Eiterherd.

Sieht man die große Anzahl der in der Literatur veröffentlichten Epidermolysisfälle auf ihre in der Folge auftretenden Funktionsbehinderungen durch, so kommt man zu dem Schluß, daß wohl die Simplexfälle kaum dazu führen, dagegen die dystrophischen Fälle infolge ihrer narbigen Atrophien zu starken Funktionsbehinderungen Anlaß geben. Auch in unserem Fall war eine Funktionsbehinderung festzustellen (siehe Befund der Krankengeschichte). Schon die Erscheinungen an der Mundschleimhaut, vollkommenes Fehlen der Zähne des Oberkiefers, behindertes Schlucken und als Folge davon ein ziemlich schlechter Allgemeinzustand, die Hände in Kontraktionsstellung, durch Narbenzüge in den Flachhänden fixiert, müssen der Auffassung von Ehlers widersprechen, der glaubt, daß die Krankheit „keinswegs abschreckend" wirke. Noch eine ganze Reihe von in der Literatur mitgeteilten Beobachtungen könnte dieser These entgegengehalten werden (Katajama u. a.). Wir wollen nur zwei besonders krasse Beispiele näher anführen. Stühmer berichtet von einem Fall eines 40jährigen Mannes, der zunehmend im Munde auf Traumen Blasenbildung zeigt. Weiter wies er Narbenbildung auf im Rachen, Pharynx, Kehlkopf, Oesophagus. Stenotische Erscheinungen, Stridor, Schluckbeschwerden; laryngnoskopisch narbige Veränderung der Epiglottis und Arygegend. Hermann stellt sogar einen Fall von Epidermolysis dystrophica vor, der mehrmals die Halsklinik aufsuchen mußte, weil beim Essen in seiner Kehle Fleischstückchen stecken blieben, die durch eine dort vorhandene Blase festgehalten wurden.

Diese kurzen Hinweise dürften wohl genügen, um das unheilvolle Bild der Epidermolysis dystrophica genügend zu kennzeichnen.

Wenn wir uns das „Gesetz zur Verhütung erbkranken Nachwuchses" auf die Frage der eventuellen Sterilisierung von Hautkrankheiten überhaupt hin ansehen, so muß man feststellen, daß darüber kein Hinweis gegeben ist. Das Gesetz sieht nur Sterilisierung bei schweren erblichen körperlichen Mißbildungen vor. Demnach kommt wohl bei unserem Kranken eine Entmannung kaum in Betracht, da sein Krankheitsbild zu solchen schweren Mißbildungen nicht geführt hat.

In diese Fragestellungen spielt auch die Betrachtung der Gut-

artigkeit des Leidens hinein. In mancher Beziehung mag dies wohl für die Simplexform zutreffen, doch mit Entschiedenheit muß es für viele dystrophische Fälle — wie wir oben gezeigt haben — abgelehnt werden. Es sind heute dem Erbarzt keinerlei Handhaben gegeben, beim Auftreten der Epidermolysis bullosa dystrophica an die Kranken mit der Frage der eventuellen Sterilisation herantreten zu können. Doch dem praktischen Arzt draußen kann ein wertvoller Hinweis gegeben werden, die Verwandtenheirat in allen Fällen mit Epidermolysis bullosa nach Möglichkeit zu verhindern, um so von sich aus helfend einzugreifen. Unseres Erachtens nach müßte zu diesen Fragen von maßgebender Seite einmal grundsätzlich Stellung genommen werden.

Mit der Veröffentlichung dieses Falles von Epidermolysis bullosa hereditaria dystrophica soll der Literatur ein weiterer Beitrag geliefert werden, zumal das Krankheitsbild wegen seiner ausgesprochenen Bösartigkeit von nicht ganz nebensächlichem Interesse sein dürfte. Die Erörterung über die Berechtigung eines eventuellen Rentenanspruches ist dabei nicht ganz unwesentlich. Wir waren bemüht, die neueren Anschauungen und Ergebnisse betreffs der Epidermolysis bullosa klarzulegen und das gesamte umfangreiche Material der letzten sechs Jahre (1930—36) dabei zu berücksichtigen. Dabei haben wir dort angefangen, wo Riecke im großen Handbuch der Haut- und Geschlechtskrankheiten aufgehört hat. Wenn uns dies gelungen ist, dann ist der Zweck dieser Abhandlung erfüllt.

Literatur.

1. Beron, Dermat. Wochenschr. 95 (1932). Zentralbl. f. Haut- u. Geschlechtskr. 42 (1932).
2. Bezdiek, Zentralbl. f. Haut- u. Geschlechtskr. 46 (1933). Dermat. Wochenschr. 98 (1934).
3. Blumenthal, Dermat. Zeitschr. 65 (1933).
4. Bohnstedt, Zentralbl. f. Haut- u. Geschlechtskr. 34 (1930). Dermat. Wochenschr. Bd. 102 (1936).
5. Boström, Acta Dermato-Venerologia: A Case of Epid. bull. dystr. with Disturbances in the Excretion of Water.
6. Brezowski, Dermat. Wochenschr. 92 (1931). Epid. bull. hered. dystr. (Hallopeau). Dermat. Wochenschr. 94 (1932). Zentralbl. f. Haut- u. Geschlechtskr. 35 1930).
7. Burrows, Dermat. Wochenschr. 95 (1932).
8. Ciaccio, Dermat. Wochenschr. 100 (1935).
9. Cornac, Royal Society of Medicine Section of Dermatology. 57 (1930).
10. Cohen und Sulzberger, Zentralbl. f. Haut- u. Geschlechtskr. 52 (1936).
11. Dörfel, Zentralbl. f. Haut- u. Geschlechtskr. 51 (1935).
12. Drosdeck, Dermat. Wochenschr. 91 (1930).
13. Ehlers, Zentralbl. f. Haut- u. Geschlechtskr. 52 (1936). Dermat. Wochenschr. 100 (1935).
14. Escardo und Trepat, Zentralbl. f. Haut- u. Geschlechtskr. 48 (1934).
15. Eugene, Zentralbl. f. Haut- u. Geschlechtskr. 51 (1935). New York Acad. of Med. sec. of Dermatol. and Syph.
16. Fidanza und Ocana, Zentralbl. f. Haut- u. Geschlechtskr. 39 (1932).
17. Frenkel, Zentralbl. f. Haut- u. Geschlechtskr. 36 (1931).
18. Fuijiwara, Zentralbl. f. Haut- u. Geschlechtskr. 43 (1933).
19. Fuhs, Dermat. Wochenschr. 93 (1931).
20. Gerland, Dermat. Wochenschr. 90 (1930).
21. Goldschlag, Zentralbl. f. Haut- u. Geschlechtskr. 50 (1935).
22. Gattron, Archiv f. Dermat. u. Syph. 172, Kongreßbericht. Dermat. Wochenschr. 100 (1935).
23. Grau, Zentralbl. f. Haut- u. Geschlechtskr. 44 (1933).
24. Hellerström, Acta Dermato-Venerologia X, 1929—1930.
25. Hofmann, Zentralbl. f. Haut- u. Geschlechtskr. 24 (1927).
26. Hockley, Zentralbl. f. Haut- u. Geschlechtskr. 46 (1933).
27. Hermann, Zentralbl. f. Haut- u. Geschlechtskr. 41 (1932). Zentralbl. f. Haut- u. Geschlechtskr. 38 (1931).
28. Herlitz, Zentralbl. f. Haut- u. Geschlechtskr. 51 (1935).
29. Hesse, Dermat. Wochenschr. 91 (1930).
30. Ikuzo Tojama, Zentralbl. f. Haut- u. Geschlechtskr. 39 (1932).
31. Kaubitschak, Dermat. Wochenschr. 98 (1934).
32. Katajama, Zentralbl. f. Haut- u. Geschlechtskr. 49 (1935).
33. Kerl, Dermat. Wochenschr. 91 (1930). Dermat. Wochenschr. 93 (1931). Zentralbl. f. Haut- u. Geschlechtskr. 33 (1930).
34. Kemal-Nuri, Dermat. Wochenschr. 99 (1934).
35. Kittredge, Dermat. Wochenschr. 100 (1935). Archives of Dermatology and Syphil. Zentralbl. f. Haut- u. Geschlechtskr. 56 (1935).

36. Köster, Zentralbl. f. Haut- u. Geschlechtskr. 36 (1931).
37. Kogoj, Zentralbl. f. Haut- u. Geschlechtskr. 35 (1930). Zentralbl. f. Haut- u. Geschlechtskr. 34.
38. Kreibich, Dermat. Wochenschr. 92 (1931).
39. Krijen, Dermat. Wochenschr. 94 (1932). Archiv f. Dermat. u. Syphil. 164 (1931).
40. Lesser, Med. Klinik XXVI, 1930.
41. Louste und Gadraud, Dermat. Wochenschr. 93 (1931). Zentralbl. f. Haut- u. Geschlechtskr. 39 (1932).
42. Macleod, Dermat. Wochenschr. 93 (1931).
43. Marcozzi, Dermat. Wochenschr. 92 (1931). Zentralbl. f. Haut- u. Geschlechtskr. 59 (1930).
44. Matschkilleison und Adramowitsch, Dermat. Wochenschr. 100 (1935). Dermat. Zeitschr. 57 (1930).
45. Meineri, Dermat. Zeitschr. 57 (1930). Dermat. Zeitschr. 63 (1932). Dermat. Wochenschr. 93 (1931).
46. Meirowsky, Zentralbl. f. Haut- u. Geschlechtskr. 41 (1932).
47. Michelson, Zentralbl. f. Haut- u. Geschlechtskr. 35 (1930).
48. Mitschell, Zentralbl. f. Haut- u. Geschlechtskr. 44 (1933).
49. Müller, Zentralbl. f. Haut- u. Geschlechtskr. 32 (1930). Klin. Wochenschr. IX, 1930.
50. Musger, Dermat. Wochenschr. 100 (1935). Zentralbl. f. Haut- u. Geschlechtskr. 52 (1935).
51. Napp, Dermat. Wochenschr. 92 (1931).
52. Nékám, jun., Dermat. Wochenschr. 100 (1935).
53. Netherton, Zentralbl. f. Haut- u. Geschlechtskr. 33 (1930). Dystrophy of the nails.
54. Oliver, Zentralbl. f. Haut- u. Geschlechtskr. 39 (1932).
55. Ostrowsky, Zentralbl. f. Haut- u. Geschlechtskr. 38 (1931).
56. Passini, Zentralbl. f. Haut- u. Geschlechtskr. 42 (1932).
57. Pardo-Castello, Zentralbl. f. Haut- u. Geschlechtskr. 44 (1933).
58. Pasztay, Dermat. Wochenschr. 96 (1933).
59. Pastinszky, Dermat. Wochenschr. 102 (1936).
60. Pintér, Dermat. Wochenschr. 91 (1930). Zentralbl. f. Haut- u. Geschlechtskr. 34 (1930).
61. Prieto, Zentralbl. f. Haut- u. Geschlechtskr. 41 (1932). Dermat. Wochenschr. 96 (1933). Contribución al estudio de la pathogenia de la epidermolisis bullosa distrofica.
62. Radaeli, Dermat. Wochenschr. 100 (1935).
63. René, Annales de Derm. et de Syph. 1928 No. 2.
64. Reiß, Dermat. Wochenschr. 94 (1932). Dermat. Zeitschr. 62 (1931).
65. Riecke, Handb. d. Haut- u. Geschlechtskr. VII (2). Klin. Wochenschr. X (1931). Münch. Med. Wochenschr. 31 (1931).
66. Rosenberg, Revue de Dermatol. et de Vénérologie.
67. Scarpa, Dermat. Wochenschr. 97 (1933). Sapra un caso di epidermolisi bullosa distrofica. Zentralbl. f. Haut- u. Geschlechtskr. 45 (1933).
68. Senear und Caro, Zentralbl. f. Haut- u. Geschlechtskr. 38 (1931).
69. Sidohi, Zentralbl. f. Haut- u. Geschlechtskr. 32 (1930). Archiv f. Dermatol. u. Syphilis 143 (1923).
70. Siemens, Archiv. f. Dermatol. u. Syphilis 160 (1930); 159 (1922); 173 (1935); 169 (1934). Zentralbl. f. Haut- u. Geschlechtskr. 52 (1936). Dermat. Zeitschr. 77 (1923). Zentralbl. f. Haut- u. Geschlechtskr. 5 (1922). Klin. Wochenschr. XIII (1934). Vererbungsl., Rassenhyg. u. Bevölkerungspolitik. Wissenschaftl. Woche zu Frankf. (Main) 1934. I. Erbbiologie 1935. Archiv f. Rassen- u. Gesellsch.-Biologie 16, 1924—1925.

71. Schmidt-Labaume, Dermat. Wochenschr. 94 (1932). Zentralbl. f. Haut- u. Geschlechtskr. 40 (1932).
72. Schmidt, Dermat. Wochenschr. 93 (1931).
73. Skaletz, Deutsche Med. Wochenschr. 1933 (2). Klin. Wochenschr. XII (1933). Zentralbl. f. Haut- u. Geschlechtskr. 45 (1933).
74. Smith, Dermat. Wochenschr. 99 (1934). Dermat. Zeitschr. 73 (1936).
75. Stühmer, Zentralbl. f. Haut- u. Geschlechtskr. 33 (1930). Dermat. Wochenschr. 91 (1930).
76. Stratford-Paylor, Zentralbl. f. Haut- u. Geschlechtskr. 52 (1936).
77. Schwabacher und Keining, Zentralbl. f. Haut- u. Geschlechtskr. 43 (1933). Dermat. Wochenschr. 96 (1933).
78. Strempel, Zentralbl. f. Haut- u. Geschlechtskr. 39 (1932).
79. Weil, Dermat. Zeitschr. 59 (1930).
80. Wirz, Münch. Dermat. Ges.
81. Windkuroff und Petruschkin, Dermat. Wochenschr. 93 (1931).
82. Zoon und Penning, Dermat. Zeitschr. 67 (1933). Dermat. Wochenschr. 97 (1933). Zentralbl. f. Haut- u. Geschlechtskr. 45 (1933).
83. Zeitschrift für induktive Abstammungs- und Vererbungsbiologie. 38. 1925.

Lebenslauf.

Ich, Immanuel, Arthur, Werner G e n t wurde als Sohn des Arztes Dr. med. et phil. W. Gent am 9. IV. 1909 zu Osnabrück geboren. Nach vier Grundschuljahren besuchte ich das Gymnasium und legte zu Ostern 1932 meine Reifeprüfung in Corbach (Waldeck) ab. Mein medizinisches Vorexamen bestand ich am Ende des Wintersemesters 1934 in Göttingen. Die Hochschule wechselte ich nur einmal mit dem Besuch der Universität Kiel im Sommersemester 1935. Zum Frühjahr 1937 legte ich die ärztliche Staatsprüfung in Göttingen ab. Dem Spezialfach der Haut- und Geschlechtskrankheiten in der Medizin gedenke ich mich zu widmen.